Aus der Universitäts Hals-Nasen-Ohren-Klinik der Charité zu Berlin
(Direktor: Prof. Dr. von Eicken)

Die Photographie des Trommelfells

STANFORD UNIVERSITY
JUL
25
1939
LIBRARY

Inaugural-Dissertation

zur

Erlangung des

Medizinischen Doktorgrades

an der

Friedrich-Wilhelms-Universität

zu Berlin

vorgelegt von

Alfred Schulz van Treeck

aus Berlin

Tag der Promotion: 19. 12. 1938

Druck: Karl u. Richard Hoffmann, Bln.-Charlottenburg, Schillerstr. 44.

Gedruckt mit Genehmigung
der
Medizinische Fakultät der Universität Berlin.

Dekan: Prof. Dr. Siebeck
Referent: Prof. Dr. Vogel
Korreferent: Prof. Dr. v. Eicken

Die Photographie des Trommelfells

Digitized by the Internet Archive
in 2026

https://archive.org/details/IA40153524_0345

Die bildliche Darstellung ist von jeher in der Medizin nicht nur wertvoll und nützlich, sondern geradezu eine Notwendigkeit gewesen. Mühsam erforschte Zusammenhänge, geniale Erkenntnisse, Beobachtungen, gelungene Operationen mußten der Mitwelt vermittelt und der Nachwelt erhalten werden. Das Wort allein ist vielfach zu umständlich oder reicht nicht aus, um klar und deutlich zu schildern, was man beobachtet hat und wie man vorgegangen ist. Hier trat die Skizze und Zeichnung in ihre Rechte. So finden wir schon in alten medizinischen Abhandlungen bildliche Darstellungen. Sie sind mitunter noch unbeholfen und verzerrt oder stellen amüsante Fantasiegebilde dar. Die Geschichte der Medizin läßt erkennen, wie man sich mehr und mehr von geheimnisvollen und abergläubischen Vorstellungen freimachte. Die Abbildungen wurden wahrheitsgetreuer gemäß der nüchternen und objektiveren Betrachtungsweise.

Die wissenschaftliche Forschung hat sich alsbald die Entdeckung der Photographie zu nutze gemacht. Zunächst konnte alles aufgenommen werden, was offen und frei dalag, was sich der Linse ohne Hilfsinstrumente darbot. In neuester Zeit hat man nun auch die photographische Wiedergabe von Organen, die einer direkten Betrachtung schwer oder unzugänglich sind, durch sinnvoll konstruierte Instrumente zu fördern gesucht. Gedacht seien hier der laryngoskopischen, gastroskopischen, cystoskopischen und thorakoskopischen Aufnahmen.

Das Zeichnen und Photographieren medizinischer Abbildungen habe ich während meiner Studienzeit bis heute besonders eifrig betrieben und weiß daher aus eigner Erfahrung, wie unendlich schwer es ist, wahrheitsgetreue Übersichtsbilder von Körperhöhlen am Patienten durch Kombination einzelner Teilbilder zu schaffen. Sei es die Harnblase, der Thorax, der Nasenrachenraum oder auch ganz besonders das Trommelfell,

das so versteckt am Ende des engen und gewundenen Gehörgangschlauches sitzt. Der Blick durch den Ohrtrichter bringt ja jeweils nur einen Teil des Trommelfells zu Gesicht. Was sich vorn am Trommelfell abspielt bleibt auch oft dem Geübten wegen der vorspringenden vorderen Gehörgangswand verborgen.

Daher kommt es auch, daß die nach dem Leben gezeichneten Trommelfelle in der gesamten Literatur mit nur wenigen Ausnahmen nicht befriedigen, weil sie teils falsch oder aus Einsicht, sie doch nicht absolut genau darstellen zu können, stark schematisiert sind. Oft wirken sie geradezu wie Karrikaturen. Auch hierher gehören die in natürlicher Größe wiedergegebenen Trommelfelle. Sie geben nur das wieder, was das Auge ohne Lupe sieht. Sie lassen die Plastik und feine Einzelheiten vermissen, auf die es oft entscheidend ankommt. Der geübte, gewissenhafte Diagnostiker hat immer eine Lupe bei der Hand und leuchtet sich das ganze Trommelfell ab. Es wird ihm kaum eine Narbe, eine Perforation oder eine Stellungsanomalie der Ossicula entgehen. Aber das alles zeichnerisch wahrheitsgetreu und plastisch darzustellen ohne zu schematisieren, ist, wie gesagt, eine unendlich schwierige Aufgabe.

Man stelle sich vor, die Einrichtung eines fremden Zimmers durchs Schlüsselloch aufzuzeichnen. Der Stuhl, der Tisch, das Sofa, das Bild an der Wand, die Lampe auf dem Schreibtisch, alles ist mitskizziert. Nun öffnet man die Tür und vergleicht. Die einzelnen Gegenstände für sich allein sind zwar richtig wiedergegeben, aber in ihren Beziehungen zueinander sind sie doch verzeichnet. Das Bild ist im Verhältnis zum Tisch kleiner und der Abstand bis zur Decke wenigstens um die Hälfte mal größer. Der Schreibtisch steht auch schräger zum Fenster, als man es vorher beobachtet hat. Man ist enttäuscht. Oder ein anderes Beispiel. Es soll ein Bauchsitus durch ein Laparoskop gezeichnet werden. Man leuchtet Bildausschnitt für Bildausschnitt ab und skizziert. Hier die Gallenblase unter dem scharfen Leberrand, zwei Querfinger weit medial der Pylorus mit der Vena pylorica. Dort ein bohnengroßer Tumor und unten das Netz mit derben Strängen verwachsen und verbacken.

Man vergleicht noch einmal, es muß so stimmen. Hat man dann die Möglichkeit, das Bild bei der Autopsie zu vergleichen, so freut man sich einerseits, wie richtig man einzelne Details gesehen und wiedergegeben hat. Aber in der Proportionen sind einem doch einige Fehler unterlaufen. Sie sind hier unwesentlich für die Gesamtbeurteilung des Krankheitsbildes. Aber es ist ärgerlich zu wissen, daß man solche Mängel nie wird ganz abstellen können.

Genau solche unüberwindlichen Schwierigkeiten hat man bei der Skizzierung des Trommelfells. Gewiß, die Anatomie der Pauke und des Trommelfells ist genau erforscht und auch bildlich einwandfrei dargestellt. Jedoch schon jedes normale Trommelfell weist eine Reihe physiologischer Variationen auf. Die Stellung der Trommelfellebene zur Gehörgangsachse, das Größenverhältnis der pars tensa zu den Gehörknöchelchen, die Ausprägung der vorderen und hinteren Falte, die Modellierung des Hammergriffs und des kurzen Fortsatzes usw., alles das variiert mitunter beträchtlich. Hat nun ein akuter oder chronischer Krankheitsprozeß verändernd oder zerstörend eingegriffen, so bleibt von der normalen Anatomie nicht mehr viel übrig. Die Gehörknöchelchen werden gedreht, verschoben, angenagt, es bilden sich Falten, Löcher, Narben, Vorwölbungen und Wucherungen. Mit dem Grade der Veränderungen wachsen die Fehler, die man bei der Zeichnung machen kann.

Ich habe mir nun überlegt, wie man am besten diese Mängel abstellen, wie man Übersichtsbilder vom Trommelfell erhalten kann. Die gewöhnliche Otoskope, die man im Handel erhält, waren für diese Zwecke unbrauchbar. Sie leisten im Prinzip nichts anderes, als die gewöhnliche Lupenuntersuchung auch. Sie werden von manchem Praktiker gern benutzt, wenn er keine große Übung im Spiegeln besitzt. Auch macht er sich in der Hast der täglichen Arbeit vom Reflektor unabhängig.

Wenn ich mich frei machen will von der Schlüssellochperspektive, — wenn ich die Tür aufmachen will, um mit einem Blick das Zimmer oder hier das Trommelfell zu übersehen, — so reicht der Ohrtrichter mit Lupe nicht aus, ich muß eine

Optik zu Hilfe nehmen. Ein System von Linsen, das das betrachtende Auge durch die Windungen und Knickungen des Gehörgangs hindurch bis dicht vor das Trommelfell führt.

Ähnliche Überlegungen führten auch zur Entdeckung und Konstruktion des Cystoskops. Bis dahin hat man mit einer Art Spekulum die weibliche Urethra gespreizt und mit einem Spiegelreflektor die Blase abgeleuchtet, ja selbst auf diese Art Papillome abgetragen und kleine Steine extrahiert!

Es war keine Schwierigkeit die Optik nach den besonderen Verhältnissen des Gehörgangs zu konstruieren. Eine Metallhülse von ca. 10 cm Länge und von nur 2 mm Durchmesser nimmt das Linsensystem auf. Die Optik, geradeaus gerichtet, ist wie bei allen Endoskopen auf unendlich eingestellt, das heißt, man erhält scharfe Bilder bei verschiedenem Objektivabstand. Je näher man an das Trommelfell herangeht, um so stärker ist die Vergrößerung. Bei einem Abstand von 11 bis 12 mm hat man die ganze Membrana Tympani im Gesichtsfeld. Es schneidet dann gerade der Anulus tympanicus mit dem runden Ausschnitt der Optik ab. Es hat sich das als günstigster Einstellungsmodus erwiesen, da dann erfahrungsgemäß keine Vorsprünge der Gehörgangswand mehr den Blick auf das Trommelfell verdecken.

Die Anbringung der Lichtquelle ist der schwierigste Teil der Konstruktion gewesen und es ist auch das der Grund, weshalb es nicht schon früher und von anderer Seite gelang, ein optisches Instrument nach diesem Prinzip herzustellen. Bei den Apparaten, die konstruiert wurden, um das Trommelfell zu photographieren oder mikroskopisch zu betrachten, auf die ich später noch eingehen werde, konnte reflektiertes Licht genommen werden, weil immer ein Ohrtrichter benutzt wurde und der Gehörgang frei für hineinfallendes Licht war.

Wenn ich meine Optik in den Gehörgang einführe, so ist schon zuviel Platz eingenommen, um noch eine wirksame Lichtmenge von außen einfallen zu lassen. Der naheliegende Gedanke war, die Beleuchtung genau so wie bei den üblichen Endoskopen anzubringen, das heißt, eine kleine Glühbirne vorn an der Optik zu befestigen. Das Licht war zwar hell genug, aber die Birne wurde im Augenblick heiß und der Patient

empfand bei der Untersuchung Schmerzen. Ich mußte diesen Weg also wieder verlassen. Eine kleine Wasserkühlvorrichtung hätte hier Abhilfe geschafft. Indessen wäre die Apparatur dadurch zu kompliziert und in der Herstellung zu teuer geworden. Das wollte ich auf alle Fälle vermeiden.

Nach diesem Versuch war es mir klar, daß die Lichtquelle unbedingt außen angebracht werden mußte. Der gegen Wärme äußerst empfindliche Gehörgang vertrug auch nicht für kürzeste Zeit eine Hitze ausstrahlende Lichtquelle. Ich konstruierte nun eine neue Belichtungsvorrichtung, die eine außen angebrachte Lichtquelle mittels eines kleinen Spiegels an der Optik entlang auf das Trommelfell werfen sollte. Ein kleiner runder Spiegel von 2 cm Durchmesser wurde in einem Winkel von 45 ° an der Optik angebracht. Der Spiegel war in der Mitte durchbohrt. Durch dieses Loch wurde das Optikrohr gesteckt. Eine elektrische Glühbirne strahlte nun von unten auf den Spiegel, der die Lichtstrahlen parallel zum Optikrohr reflektierte. Aber auch diese Anordnung hat sich als untauglich erwiesen. Das Optikrohr war auch hier störend im Wege. Das Licht, das am Trommelfell ankam, war selbst bei Steigerung der Kerzenzahl zu schwach und nicht gleichmäßig. In der Mitte war das Trommelfell durch den Schatten der Optik weniger belichtet als am Rand.

Ein nächster Versuch hat nun zur Überwindung aller dieser Schwierigkeiten geführt. Es gelang auf folgende Weise die Optik mit einer Beleuchtungsvorrichtung zu versehen, die den Anforderungen entspricht. Das Trommelfell wird genügend hell beleuchtet auch selbst für die nachher zu besprechenden photographischen Aufnahmen, der Gehörgang wird nicht durch Wärme belästigt und nicht zuletzt ist die Anordnung denkbar einfach und handlich. Über das Optikrohr ist ein feiner Quarzglaszylinder gezogen, der die Linse vorn etwa 1 mm überragt. Am anderen Ende ist der Quarzmantel unter einem Winkel von 45 ° kegelförmig angeschliffen. Nun strahlen zwei kleine aber helle seitlich angebrachte Lampen von 8 Volt Spannung den Quarzzylinder an, der das Licht weiterleitet bis vorn zur Optik. Das Objektiv ist somit von einem hellen Leuchtring

umgeben. Das Trommelfell wird vollkommen homogen beleuchtet. Es entstehen dieselben Lichtreflexe, wie wir sie auch von der sonst üblichen Trommelfelluntersuchung her kennen. Ein Metallgehäuse umschließt lichtdicht die Optik und die Beleuchtungsvorrichtung. Der vordere Teil, der in den Gehörgang eingeführt wird, ist der Form eines Ohrtrichters angepaßt und hat einen äußeren Durchmesser von weniger als 5 mm, Wenn nicht gerade extrem enge Verhältnisse vorliegen, gelangt man mühelos in jeden Gehörgang. Selbstverständlich braucht bei der Untersuchung der Gehörgang und das Trommelfell nicht anaesthesiert zu werden. Nur Cerumen und Sekret müssen vorher entfernt werden. Das Instrument wird eingeführt wie jeder gewöhnliche Ohrtrichter. Ein fester Metallgriff, der das Lichtkabel unten aufnimmt und einen Schalter besitzt, sichert eine geschickte Handhabung. Als Stromquelle kann man transformierten Wechselstrom oder einen Akkumulator benutzen.

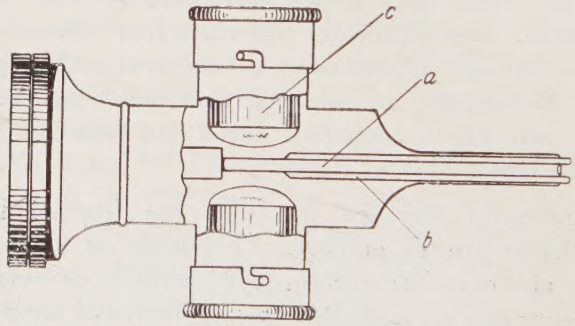

Die Abb. 1 zeigt schematisch das Instrument im Schnitt. Das Optikrohr a ist vom Quarzglaszylinder b umgeben; c Glühbirne von 8 Volt Spannung.

1906 hat L. von Schrötter, wie ich nachträglich im Schrifttum (Klinik der Bronchoskopie) gefunden habe, das Prinzip des leuchtenden Glasstabes für ein Bronchoskop verwendet. Ein hohler Glaszylinder übernahm die Rolle der Lichtleitung. Das Glasrohr war außen zum Schutze von einem Metallmantel umgeben. Am proximalen Ende befand sich eine ringförmige Glühbirne, die dem Glasrohr dicht aufsaß. Das Licht wurde

von der Wandung der Glasröhre fortgeleitet. Das Bronchoskop soll sich bei der Extraktion von Fremdkörpern bewährt haben. Zu rein diagnostischen Zwecken, wenn es sich darum handelt, größere Strecken des Bronchialbaumes zu übersehen und Veränderungen von höher gelegenen Abschnitten zu betrachten, wurde das übliche Beleuchtungsverfahren vorgezogen.

Führt man mein Otoskop ein und nähert sich behutsam dem Trommelfell, so ist man überrascht, mit welcher Schärfe und Plastik die Optik alle Einzelheiten zeichnet. Das ganze Trommelfell mit dem Anulus tympanicus und angrenzendem Gehörgangsschlauch erscheint vergrößert im Gesichtsfeld. Selbst große Kuppelraumdefekte kann man im Zusammenhang mit dem ganzen Trommelfell, wie es bisher nicht möglich war, mit einem Blick übersehen. Geht man weiter an das Trommelfell heran, so erscheinen Teilausschnitte in weit stärkerer Vergrößerung. Kleinste randständige Defekte oder Defekte der Shrapnellschen Membran wird man ohne Mühe entdecken.

Da wir in unserem Fachgebiet fast ausnahmslos mit dem Auge Diagnosen zu stellen gewohnt sind, glaube ich, daß dieses Instrument als diagnostisches Gerät dem praktischen Arzt wie dem Facharzt gute Dienste leisten wird. Darüber hinaus eignet es sich aber besonders gut für den klinischen Unterricht. Man kann ein Trommelfell mit einem lehrreichen und interessanten Befund einstellen und einer Reihe von Studenten die pathologischen Veränderungen demonstrieren, die dann sofort die richtige, räumliche Vorstellung bekommen.

Ich habe nun versucht, die Übersichtsbilder, die man mit diesem Instrument sehen kann, photographisch festzuhalten.



Abb. 2

Zu diesem Zweck bediente ich mich der Kamera für das Laryngskop nach Kremer-Effenberger. Mit einem Bajonettgewinde wird das Otoskop vor die Kamera geschraubt. Dank der Spiegelreflexeinrichtung an der Kamera kann man unter Kontrolle des Auges das Trommelfell genau einstellen. Vergl. Abb. 2. Die Handhabung ist einfach; die Auslösung wird praktischer Weise von einer zweiten Person vorgenommen. Als Filmmaterial habe ich den Agfa Isochromfilm und den I S S Pan Supersensitiv benutzt. Die Belichtungsdauer von 1 " hat sich als ausreichend erwiesen. Der Isochromfilm ist feinkörniger und zeichnet besser durch, ist aber nicht so lichtempfindlich wie der Panfilm, bei dem man füglich mit einer kürzeren Belichtungsdauer auskommt.

Im folgenden möchte ich einige Photos von Trommelfellen wiedergeben, die ich am Patienten gewonnen habe.

Die Originalaufnahme hat einen Durchmesser von 1 cm, wobei das Trommelfell etwa in natürlicher Größe abgebildet ist. Die Aufnahmen sind gestochen scharf und vertragen eine 8- bis 10 fache lineare Vergrößerung. Die folgenden Reproduktionen sind nur 5 fach linear vergrößert



Abb. 3 gibt ein fast normales, leicht retrahiertes Trommelfell wieder. Die Membran ist in ihrer ganzen Ausdehnung zu sehen. Der angrenzende Gehörgangsschlauch ist besonders vorn und unten injiziert. Von hinten oben ziehen deutlich sichtbar zarte Gefäße zum Trommelfell. Der kurze Fortsatz spingt vor. Er wirft einen kleinen Schlagschatten. Der Hammergriff zeichnet sich deutlich bis zum Umbo ab. Der Lichtreflex liegt an normaler Stelle. Ferner sieht man einen Sulcusreflex und einen halbmondförmigen Sehnenring.

Abb. 4. Hier ist eine große atrophische Narbe aufgenommen. Fast die ganze Pars tensa ist zerstört und durch eine zarte Narbe ersetzt, die der Paukenhöhlenschleimhaut anliegt. Das Ambossteigbügelgelenk kommt unter der Narbe reliefartig hervor. Hammergriff vollständig erhalten. Vor dem Hammer-

griff sieht man in dem verdickten Trommelfell eine kleine Perforation.

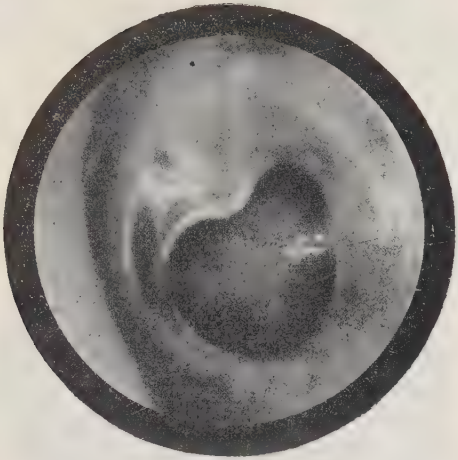

Abb. 5. Große herzförmige Perforation, die fast bis zum Limbus heranreicht. Hammergriff und kurzer Fortsatz in dem sehr stark verdickten Trommelfell eben noch sichtbar. Man sieht durch die Perforation auf die stark geschwollene Paukenhöhlenschleimhaut. Hinten unten Nische zum runden Fenster. Davor Lichtreflexe.

Abb. 6. Atrophisches, durchscheinendes Trommelfell. Im Verhältnis zum Hammer sehr große Pars tensa. Unterbrochener

und gespaltener Lichtreflex. Nische zum runden Fenster schimmert deutlich durch. In der Pars flaccida kleine runde Perforation. Hinten oben befindet sich ein annormaler Reflex. Die vordere Gehörgangswand überschneidet ein Stück den Limbus.

Abb. 7. Diese Aufnahme zeigt anschaulich, welche Objektgröße die Optik erfaßt. Es handelt sich um einen großen Kuppelraumdefekt. In der unteren Hälfte des Bildes sieht man das fast ganz erhaltene, retrahierte Trommelfell. Breiter Reflex am Limbus, ein kleinerer in der Gegend des Umbo. Oberhalb des kurzen Fortsatzes sieht man infolge Arrosion der lateralen Wand des Recessus epitympanicus den Hammerkopf, der z. T. auch arrodiert ist. Der Ambos fehlt vollständig. Durch die Reproduktion hat die Klarheit des Bildes leider verloren. Das Originalphoto ist deutlicher.

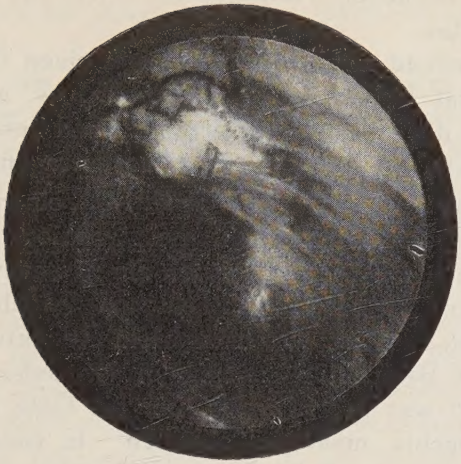

Abb. 8. Bei der Aufnahme dieses Bildes bin ich mit der Optik näher herangegangen und habe dadurch einen Ausschnitt vergrößert erhalten. Das Trommelfell ist stark retrahiert. Der kurze Fortsatz springt knopfartig vor. Der ganze hintere obere Abschnitt ist schwielig verdickt mit kleinen Aussparungen. Gewundene Gefäße im Bereich der Shrapnellschen Membran. Ein Gefäß zieht am Hammergriff herunter. Schaufelförmige Verbreiterung am Umbo. Kleiner Lichtkegel. Anulus fibrosus und Sulcusreflex.

Vor kurzem habe ich nun noch versucht, das Trommelfell farbig zu photographieren. Als Filmmaterial verwendete ich den Kodachromfilm, wobei ich etwa doppelt so lange wie bei den schwarz/weiß Aufnahmen belichtet habe. Bei meinem Vortrag auf der Tagung der Deutschen Hals-, Nasen-, Ohrenärzte in Bonn im Juni 1938 habe ich 2 farbige Trommelfelle zeigen können, ein normales und ein Trommelfell bei akuter Otitis mit doppelter Perforation vor und hinter dem Hammergriff, die bezüglich der Farbwiedergabe und Plastik als gelungen angesehen werden können.

Zur Ergänzung der Krankengeschichte, als Anschauungsmaterial für den klinischen Unterricht, bei vergleichenden erbpathologischen Untersuchungen und schließlich bei Unfallsbegutachtungen wird die Photographie des Trommelfells nach

dem obigen einfachen Verfahren als objektives Dokument gute Dienste leisten.

Anschließend möchte ich nun noch einen Überblick geben über das, was bisher zur Photographie bzw. mikroskopischen Betrachtung des Trommelfells ersonnen und konstruiert worden ist. Apparate, die gutes, ja sogar hervorragendes leisten.

Als erster hat Stein im Jahre 1873 einen Apparat konstruiert und das Trommelfell photographiert. Hinter einem gebräuchlichen Ohrtrichter hat er ein Linsensystem und eine Kamera starr verbunden angebracht und als Lichtquelle Sonnenlicht benutzt, das er gleich unserem Reflektor mittels eines durchlochten Beleuchtungsspiegels in den Gehörgang dirigierte. Der Apparat war primitiv und über die Güte der Aufnahmen ist heute nichts mehr festzustellen. In weiteren Gebrauch dürfte diese Trommelfellkamera nicht gekommen sein.

Key Äborgs hat 1919 einen Apparat angegeben, der recht kompliziert war. Auch hier wurde wieder ein Ohrtrichter benutzt, an dem eine Kamera mit langem, veränderlichem Balgauszug befestigt war. Licht wurde von einem Beleuchtungsaufbau in den Ohrtrichter geworfen. Ob er mit dieser Apparatur brauchbare Aufnahmen erhalten hat, konnte nicht festgestellt werden. Bestenfalls konnte er nur Teilausschnitte vom Trommelfell erhalten haben.

1922 hat dann H e g e n e r seine bereits früher angegebene Kehlkopfkamera so umgebaut, daß er gleichzeitig damit auch Stereoaufnahmen vom Trommelfell machen konnte. Seine im Handbuch veröffentlichten Aufnahmen konnte ich zum Vergleich mit meinen Trommelfellphotos heranziehen. Die Stereo-Kamera ist auf einem Stativtisch befestigt. Sie kann genauestens auf den Objektabstand eingestellt werden. Eine sinnvoll konstruierte Beleuchtungsvorrichtung ist über der Kamera angebracht. Der Patient sitzt vor dem Kameratisch. Es wird durch den Ohrtrichter wie bei der gewöhnlichen otoskopischen Untersuchung photographiert. Die Kamera vermag somit immer nur einen Teilausschnitt vom Trommelfell aufzunehmen. In der Mitte des mitphotographierten Ohrtrichters, der hierbei leider stört, sieht man einen pathologischen Trommelfellteil, kaum vergrößert, ohne Zusammenhang mit der Umgebung. Die

Erkennung ist auch bei stereoskopischer Betrachtung noch ungenügend.

Hierin sehe ich den Mangel aller bisherigen Photoverfahren. Sie haben an der alten Schlüssellochbeobachtung festgehalten. Hegener schreibt selbst, daß sich eine Photographie — nach seinem Verfahren — nur bei genügend weitem Gehörgang empfiehlt. Im anderen Falle sei die zeichnerische Wiedergabe besser, welche durch Kombination mehrerer optischer Bilder ein Übersichtsbild herzustellen gestattet.

Ich möchte nicht schließen, ohne das Ohrmikroskop von Ery Lüscher, Bern zu erwähnen, das er 1926 veröffentlicht hat. Es ist nach dem Prinzip der in der Ophthalmologie schon lange benutzten Spaltlampen und Hornhautmikroskope gebaut und gestattet eine Vergrößerung von 10- bis 50 fach. Alle der gewöhnlichen Otoskopie zugänglichen Teile des Ohres können nacheinander untersucht werden. Die Auflösung des Bildes ist so fein, daß der Blutstrom in den Kapillaren beobachtet werden kann. Scharfe photographische Aufnahmen der sichtbaren Teilbilder lassen sich mit diesem Ohrmikroskop nicht erzielen, da das ganze Gesichtsfeld auch bei nur 10 facher Vergrößerung nicht scharf eingestellt werden kann. Das Trommelfell steht nicht senkrecht zur optischen Achse und weicht wesentlich von einer Ebene ab. Die Bilder können nur zeichnerisch wiedergegeben werden, wobei an der Mikrometerschraube die einzelnen Teilbilder nacheinander scharf eingestellt werden müssen. Der Apparat eignet sich hervorragend zur genauen pathologisch-physiologischen Forschung.

Zusammenfassung.

Es wird ein neues Otoskop beschrieben, das eine vergrößerte Übersichtsbetrachtung des Trommelfells gestattet. Es ist handlich und bequem in der Tasche zu tragen. Mit diesem Instrument wurden erstmalig vergrößerte photographische Übersichtsaufnahmen vom Trommelfell gemacht.

An dieser Stelle möchte ich Herrn Prof. von Eicken und Herrn Prof. Vogel herzlich für die Überlassung des Themas danken.

Lebenslauf.

Als Sohn des Fabrikanten C. A. Heinrich Schulz bin ich am 20. Oktober 1903 in Berlin geboren. Bis zur Reifeprüfung 1922 besuchte ich das Realgymnasium zu Berlin-Tempelhof. Nachdem ich ein Semester an der Berliner Universität Medizin studierte, mußte ich das Studium zunächst wieder aufgeben, da durch die Inflationszeit das väterliche Vermögen vollständig verloren ging. Durch Anfertigung medizinisch-wissenschaftlicher Zeichnungen an den Berliner Universitätskliniken habe ich mir eine wirtschaftliche Grundlage geschaffen und konnte 1929 das medizinische Studium wieder aufnehmen. Im Juli 1936 bestand ich in Berlin das medizinische Staatsexamen. Während meines praktischen Jahres arbeitete ich in der 3. medizinischen Klinik und in der Frauenklinik, Artilleriestraße. Nach der am 1. August 1937 erlangten Bestallung bin ich in der Hals-, Nasen-, Ohrenklinik der Charité tätig. Ich bin verheiratet und habe drei Kinder.

Alfred Schulz van Treeck.